

## Deteksi Kasus Fasciolosis dan Eurytrematosis pada Pemeriksaan Antemortem dan Postmortem Hewan Qurban Saat Masa Pandemi Covid 19 di Surabaya

Desty Apritya\*, Sheila Marty Yanestria, Intan Permatasari Hermawan

Program Studi Kedokteran Hewan, Fakultas Kedokteran Hewan,  
Universitas Wijaya Kusuma Surabaya  
Jl. Dukuh Kupang Barat XXV no 54 Surabaya  
\*email : [destyapritya@uwks.ac.id](mailto:destyapritya@uwks.ac.id)

### Abstrak

Kegiatan pengabdian masyarakat ini bertujuan untuk membantu masyarakat menjamin daging kurban yang ASUH (Aman Sehat Utuh dan Halal) dengan pemeriksaan antemortem dan postmortem hewan kurban di bawah naungan dokter hewan. Sasaran pengabdian masyarakat adalah pengurus masjid atau masyarakat yang menyediakan dan mendistribusikan daging kurban di Surabaya dan sekitarnya. Metode pada kegiatan ini dilaksanakan pemeriksaan antemortem dan postmortem di 15 masjid wilayah Surabaya. Teknik pengambilan sampel menggunakan purposive sampling. Pemeriksaan ante mortem meliputi pemeriksaan fisik kesehatan hewan. Pemeriksaan post mortem dilakukan dengan pemeriksaan organ dalam (jeroan) salah satunya meliputi pemeriksaan organ hati dan pankreas. Total hewan kurban yang diperiksa sebanyak 116 ekor sapi, 214 ekor kambing dan 4 ekor domba. Hasil pemeriksaan postmortem ditemukannya kasus fasciolosis pada sapi sebanyak 23,2 % ( 27 ekor kasus dari 116 ekor sapi) , sedangkan pada kambing 0,9 % ( 2 ekor kasus dari 214 ekor kambing). Kasus eurytrematosis pada sapi ditemukan 1,7 % ( 2 ekor kasus dari 116 ekor sapi ).

*Kata Kunci : pemeriksaan antemortem, postmortem, fasciolosis, erytrematosis*

### Abstract

*This community service activity aims to help the community ensure the meat was ASUH (Safe, Health, Whole and Halal) by postmortem examinations of sacrificial animals under the auspices of veterinarians. The target of community service is the mosque or community administrators who provide and distribute meat in Surabaya and its surroundings. The method in this activity was carried out antemortem and postmortem examinations in 15 mosques in the Surabaya area. The sampling technique used purposive sampling. Antemortem examination includes a physical examination of animal health. Post mortem examination is carried out by examining the internal organs (viscera), one of which includes examined the liver and pancreas. The total sacrifice animals examined were 116 cows, 214 goats and 4 sheep. The postmortem examination found 23.2% of fasciolosis cases in cows (27 cases out of 116 cows), while in goats 0.9% (2 cases out of 214 goats). Eurytrematosis cases in cattle were found in 1.7% (2 cases out of 116 cows).*

*Keywords: antemortem examination, postmortem examination, fasciolosis, erytrematosis*

### Pendahuluan

Penyembelihan hewan kurban adalah aktivitas atau ritual ibadah pemotongan ternak ruminansia yang dilaksanakan pada hari Raya Idul Adha dan dilaksanakan di masjid atau diluar Rumah Potong Hewan (RPH). Keterbatasan fasilitas di luar RPH juga berpengaruh terhadap kesejahteraan hewan sehingga mempengaruhi kualitas daging kurban (Winarso dkk, 2018). Dalam Peraturan Menteri Pertanian Nomor 114/Permentan/PD/PD.410/9/2014 tentang Pemotongan Hewan Kurban berisi tata cara pemotongan hewan kurban yang baik dan menghasilkan daging yang Aman, Sehat, Utuh dan Halal (ASUH).

Daging kurban yang ASUH perlu adanya pengawasan yang ketat dalam rantai produksi daging dengan dilakukan pemeriksaan Antemortem dan Postmortem. Ante mortem adalah pemeriksaan kesehatan hewan sebelum disembelih. Sedangkan Postmortem adalah pemeriksaan pasca pemotongan dengan memeriksa kesehatan organ dan karkas pada proses pemotongan hewan. Penanganan daging segar sangat penting dilakukan agar terhindar dari mikroorganisme atau *food borne disease* yang dapat membahayakan kesehatan manusia.

Beberapa *food borne disease* antara lain fasciolosis dan eurytrematosis (Balqis, 2018). Fasciolosis adalah penyakit yang disebabkan parasit cacing *Fasciola sp*

(Purwono, 2019). Kejadian Fasciolosis di Indonesia dapat disebabkan oleh *Fasciola gigantica* (Purwaningsih dkk, 2017). Pemeriksaan hewan kurban yang dilakukan tahun 2015 di Surabaya menunjukkan prevalensi kasus fasciolosis sebesar 28,1% pada sapi, dan 10,8% pada kambing (Wibisono dan Solfaine, 2015). Sedangkan di kota Batu, prevalensi fasciolosis sebesar 22,97% pada sapi, 1,65% pada kambing dan 4,83% pada domba (Fatmawati dan Herawati, 2018).

*Eurytrematosis* adalah penyakit yang disebabkan *Eurytrema sp* (Balqis, 2018). Berdasarkan penelitian yang dilakukan oleh Syafriyanti (2006) menunjukkan prevalensi infeksi cacing *Eurytrema pancreaticum* di Rumah Potong Hewan Pegirian Surabaya pada sapi Peranakan Ongole dan sapi Madura sebesar 21,11%.

Pelaksanaan Idul Adha yang disertai pemotongan hewan kurban dan pendistribusian daging ke masyarakat memungkinkan terkonsumsinya daging yang tidak aman. Oleh karena itu maka perlu dilakukan pengawasan terkait kesehatan hewan kurban melalui kegiatan pengabdian masyarakat, yang bertujuan agar daging yang didistribusikan ke masyarakat ASUH serta memastikan hewan yang akan dipotong tidak terjangkit penyakit zoonosis.

### Metode Pelaksanaan

#### Khalayak Sasaran

Sasaran kegiatan pengabdian masyarakat ini adalah para pengurus masjid dan masyarakat yang menyediakan serta mendistribusikan daging kurban di Surabaya dan sekitarnya. Terdapat 15 masjid yang dilakukan pemeriksaan pada hewan kurban. Jumlah hewan kurban yang diperiksa dan dipotong sebanyak 116 ekor sapi, 214 ekor kambing dan 4 ekor domba.

#### Metode Kegiatan

Kegiatan pengabdian masyarakat ini dilakukan pada tanggal 30,31 dan 1 Agustus 2020

Teknik pengambilan sampel menggunakan teknik non probability sampling, sebanyak 334 sampel dengan menggunakan metode pendekatan purposive sampling yaitu teknik penemuan sampel dengan pertimbangan tertentu pada pemeriksaan postmortem, kemudian dianalisis berdasarkan prosentase.

#### Pemeriksaan Antemortem

Pemeriksaan antemortem dilakukan maksimal 24 jam sebelum pemotongan, meliputi pemeriksaan fisik kesehatan hewan yaitu umur hewan, jenis kelamin, keadaan abnormal serta tanda tanda penyakit (patognomis), sikap dan tingkah laku serta kebersihan hewan.

#### Pemeriksaan Postmortem

Pemeriksaan postmortem meliputi pemeriksaan rutin dengan cara melihat, meraba, dan menyayat organ jeroan, utamanya adalah hepar dan pankreas. Apabila terdapat perubahan atau kerusakan jaringan organ maka tim pemeriksa dapat memutuskan bahwa organ harus disingkirkan atau tidak layak dikonsumsi

Pemeriksaan antemortem dan postmortem dilakukan oleh tim medis dengan mematuhi protokol kesehatan pencegahan Covid 19. Metode yang dilakukan antara lain menggunakan pelindung wajah atau *faceshield*, masker, sarung tangan, rajin mencuci tangan, menjaga jarak dengan orang lain 1 sampai 2 meter. Hal ini juga dilakukan oleh masyarakat atau pengurus masjid yang ikut serta dalam penanganan dan mendistribusikan daging kurban.

Berdasarkan Surat Edaran Dirjen Peternakan dan Kesehatan Hewan Nomor 008/SE/PK.320/F/06/2020 tentang Pelaksanaan Kegiatan Kurban Dalam Situasi Wabah Bencana Non Alam *Corona Virus Disease* (COVID-19) maka kegiatan pengabdian masyarakat dalam pemeriksaan Antemortem dan Postmortem saat Idul Qurban pada tahun 2020 ini, tetap memperhatikan protokol kesehatan untuk mencegah penularan atau penyebaran COVID-19 yang telah ditetapkan oleh Pemerintah.

### Hasil Dan Pembahasan

#### Pemeriksaan antemortem

Hasil pemeriksaan hewan kurban secara antemortem menunjukkan 100% dinyatakan sehat, tidak ada gejala yang patognomis, hanya beberapa sapi berbulu kusam. Sedangkan pada kambing sebanyak 1,8 % ( 4 ekor dari 214 ekor kambing) menunjukkan gejala diare, hiperlakrimasi dan batuk, namun masih dinyatakan layak potong.

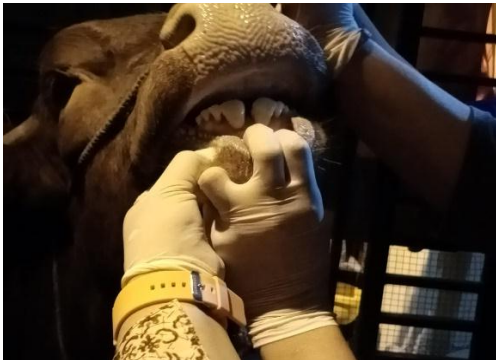Pemeriksaan antemortem lainnya yang dilakukan yaitu penilaian sikap, tingkah laku hewan dan kebersihan kandang ketika hewan telah berada di penampungan sementara sebelum dipotong.

Pemeriksaan antemortem tersebut dilakukan maksimal 24 jam sebelum dipotong

(Swacita, 2017). Hasil dari pemeriksaan tersebut menunjukkan tidak ada sikap dan tingkah laku yang menunjukkan keabnormalan. Rerata *Body Score Condition* (BCS) sapi yang dipotong adalah 3 sampai 4. Tidak ada kepincangan, turgor kulit normal.

Jenis sapi yang diperiksa antara lain Limousin, Simental, Bali, Peranakan Ongole (PO) dan Madura. Pada kambing jenisnya antara lain kambing Etawa dan Peranakan Etawa (PE). Sedangkan jenis pada domba yaitu domba ekor gemuk.

Rerata umur sapi yang diperiksa yaitu berumur 18-30 bulan, terlihat dari jumlah pasang gigi seri permanen yang telah tumbuh. Sedangkan umur rata-rata kambing dan domba yaitu 18-24 bulan. Teknik menilai umur dapat dilakukan dengan pemeriksaan gigi hewan yakni dengan melihat gigi susu telah tanggal sehingga telah tumbuh sepasang gigi tetap yang menunjukkan umur diatas dua tahun pada sapi sedangkan pada kambing telah tumbuh sepasang gigi tetap yang menunjukkan umur diatas satu tahun (KEMENTAN, 2014).



Gambar 1. Pemeriksaan gigi sapi untuk menentukan umur hewan. Sepasang gigi permanen menunjukkan sapi telah cukup umur untuk dijadikan hewan kurban

Jenis kelamin hewan yang dipotong adalah 100% jantan, baik pada sapi, kambing ataupun domba. Hal tersebut sesuai dengan Kementan (2014) yang merupakan persyaratan hewan kurban sesuai syariat Islam yaitu berjenis kelamin jantan, tidak dikebiri, memiliki zakar lengkap dua buah dengan bentuk dan letak yang simetris.

#### Pemeriksaan Postmortem

Hasil pemeriksaan postmortem pada organ hepar ditemukan cacing *Fasciola gigantica* sebanyak 23,2 % (27 ekor dari 116 ekor sapi) dan 0,9 % (2 ekor dari 214 ekor kambing). Hepar sapi yang terinfeksi cacing *Fasciola gigantica* menunjukkan perubahan anatomi

antara lain konsistensi hepar tampak mengeras, permukaan tepi hepar tumpul, *hepatomegaly* (hepar membesar) serta pada mukosa empedu terjadi penyumbatan saluran empedu karena adanya pengerasan dinding empedu. Hal tersebut sesuai dengan pernyataan Damayanti dkk (2019) bahwa hepar yang terdiagnosis fasciolosis menunjukkan perubahan warna hepar yang tidak merata, lebih pucat, konsistensi hepar tidak teratur, mengeras, terjadi pembesaran hepar dan penebalan saluran empedu.

Tabel 1. Hasil pemeriksaan organ hepar pada pemeriksaan postmortem hewan kurban di Surabaya tahun 2020

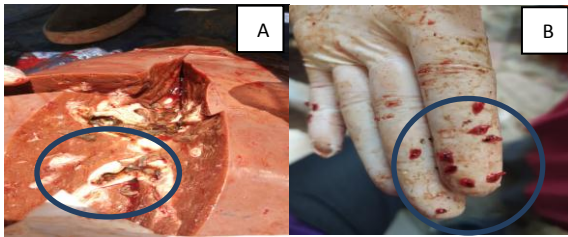
Jenis Hewan	<i>Fasciola gigantica</i>				Total
	Negatif	%	Positif	%	
Sapi	89	76,8	27	23,2	116
Kambing	212	99,1	2	0,9	214
Domba	4	100	0	0	4

Morfologi cacing *Fasciola gigantica* yang ditemukan pada hepar berbentuk pipih, berukuran 2-3 cm. Hal ini juga diungkapkan oleh Hambal (2013), bahwa cacing *fasciola* tergolong kelas trematoda berukuran 25-27 x 3-12 mm, mempunyai pundak dan ujung posterior sempit. Organ yang terinfeksi cacing harus diafkir atau dipisahkan karena tidak layak konsumsi.

Tabel 2. Hasil pemeriksaan organ pankreas pada pemeriksaan postmortem hewan kurban di Surabaya tahun 2020

Jenis Hewan	<i>Eurytrema sp</i>				Total
	Negatif	%	Positif	%	
Sapi	114	98,3	2	1,7	116
Kambing	214	100	0	0	214
Domba	4	100	0	0	4

Hasil pemeriksaan postmortem pada organ pankreas ditemukan cacing *Eurytrema sp* sebanyak 1,7 % (2 ekor dari 116 ekor sapi). Perubahan patologi anatomi yang nampak antara lain pankreas mengeras dan mengalami *atropi*. Cacing ini ditemukan di pankreas berukuran 7,3 x 4,5 mm, berbentuk oval dan pipih. Hal tersebut sesuai dengan pernyataan Mirza dan Kurniasih, 2002) bahwa *Eurytrema sp* berbentuk oval, seperti daun, tidak bersegmen dan relative lebar.



Gambar 2. A. Cacing *Fasciola gigantica* pada hepar sapi. B. cacing *Eurytrema sp*

Kejadian penyakit fasciolosis di Indonesia pernah dilaporkan di beberapa daerah. Kejadian fasciolosis di Jawa Barat mencapai 90%, Daerah Istimewa Yogyakarta mencapai 40-90% (Estuningsih, dkk, 2004). Kasus fasciolosis di Surabaya sebesar 28,1% pada sapi, dan 10,8% pada kambing (Wibisono dan Solfaine, 2015). Sedangkan hasil dari pemeriksaan fasciolosis di Surabaya saat ini menunjukkan nilai 23,2% pada sapi dan 0,9% pada kambing, sehingga dapat dikatakan bahwa jumlah kasus tidak meningkat. Hal ini menunjukkan bahwa peternak mulai memahami tentang pencegahan fasciolosis. Beberapa pencegahan yang dapat dilakukan yaitu program pemberian obat cacing dan tidak menggembalakan ternak secara liar di dekat sungai. Penularan Fasciolosis utamanya adalah karena terinfeksi ternak oleh stadium larva infeksi yaitu metaserkaria yang dapat ditemukan pada air atau sungai yang terkontaminasi (CDC, 2018). Metaserkaria dapat menempel pada rumput di tepi sungai dan termakan oleh ternak, atau ternak meminum air yang terkontaminasi, maka ternak tersebut dapat terinfeksi Fasciolosis (Purwaningsih dkk, 2017).

Demikian pula penyebab penularan *Eurytrema sp* adalah karena termakannya stadium larva infeksi metaserkaria yang menempel pada rumput. Sedangkan inang antara *Eurytrema sp* adalah siput tanah (*Bradybaena sp*) (Schwertz *et al*, 2015).

Sebagian besar lokasi pematangan hewan kurban telah melaksanakan protokol kesehatan berupa pemeriksaan suhu tubuh, mencuci tangan, sebelum dan sesudah pemeriksaan. Semua petugas juga selalu menggunakan masker atau face shield selama pemeriksaan berlangsung.

### Kesimpulan

1. Pemeriksaan antemortem pada sapi sejumlah 116 ekor, kambing 214 ekor dan domba 4 ekor. Hasil pemeriksaan antemortem hewan kurban telah memenuhi syariat islam.

2. Pemeriksaan postmortem ditemukannya kasus fasciolosis pada sapi sebanyak 23,2% (27 ekor kasus dari 116 ekor sapi), sedangkan pada kambing 0,9% (2 ekor kasus dari 214 ekor kambing). Kasus eurytrematosis pada sapi ditemukan 1,7% (2 ekor kasus dari 116 ekor sapi).

### Daftar Pustaka

- [KEMENTAN].Peraturan Menteri Pertanian. 2014. Permentan RI Nomor 114/Permentan/PD.410/9/2014 tentang Pemotongan Hewan Kurban.
- [KEMENTAN].Surat Edaran Menteri Pertanian. 2020. SE Nomor 008/SE/PK.320/F/06/2020 tentang Pelaksanaan Kegiatan Kurban Dalam Situasi Wabah Bencana Nonalam Corona Virus Disease (COVID-19).
- Balqis U. 2018. Eurytrematosis : a Review of The Pancreatic Fluke. IJTVBR. Volume 3 No 1 Hal 12-15.
- CDC. 2018. Fasciola. Epidemiology and Risk Factors. <https://www.cdc.gov/parasites/fasciola/epi.html>. Diakses tanggal 19 Maret 2021
- Damayanti LPE, Almet J, Detha AI. 2019. Deteksi dan Prevalensi Fasciolosis pada Sapi Bali di Rumah Potong Hewan (RPH) Oeba Kota Kupang. Jurnal Veteriner Nusantara. Volume 2 No 1 Hal 13-18.
- Estuningsih SE, S Widjajanti dan G. Adiwinata.2004. Perbandingan Antara Uji Elisa-Antibodi dan Pemeriksaan Telur Cacing Untuk Mendeteksi Infeksi *Fasciola gigantica* pada Sapi. JITV Volume 9 No 1, Hal 55-60
- Fatmawati M, Herawati. 2018. Analisa Epidemiologi Kasus Helmintiasis Pada Hewan Kurban di Kota Batu. Indonesian Journal of Halal. Volume 1 no 2 Hal 125-129.
- Hambal M, Arman S, Agus, D. 2013. Tingkat Kerentanan *Fasciola gigantica* pada Sapi dan Kerbau di Kecamatan Lhoong Kabupaten Aceh Besar. Jurnal Medika Veterinaria 7 : 52.
- Mirza, I dan Kurniasih. 2002. Identifikasi Cacing *Eurytrema sp* Pada Ternak Sapi Berdasarkan Ciri-Ciri Morfologis. Seminar Nasional Teknologi Peternakan dan Veteriner. Hal 327-333
- Purwaningsih, Noviyanti, Putra RP. 2017. Distribusi dan Faktor Risiko Fasciolosis pada Sapi Bali di Distrik Prafi, Kabupaten Manokwari, Provinsi

- Papua Barat. Acta Veterinaria Indonesiana. Volume 5 No 2. Hal 120-126.
- Purwono, E. 2019. Gambaran Kasus Fasciolosis (Cacing Hati) pada Sapi Bali Berdasarkan Data Hasil Pemeriksaan Hewan Kurban di Kabupaten Manokwari Tahun 2018. Jurnal Triton Volume 10 No 1 Hal 69-74.
- Schwartz CI, NJ Luca, AS Silva, P Baska, G Bonetto, ME Gabriel, F Centofanti, RE Mendes. Eurytrematosis : An Emerging and Neglected Disease in South Brazil. World Journal of Experimental Medicine. Volume 5 No 3. Pp 160 – 163
- Swacita, I.B.N. 2017. Pemeriksaan Kesehatan Ternak Setelah Dipotong. Modul 1 Technical Training On Meat Inspector (Keurmaster). Fakultas Kedokteran Hewan Universitas Udayana. Bali. pp 1-20.
- Syafriyanti DN. 2006. Prevalensi Infeksi Cacing (*Eurytrema pancreaticum* pada Sapi Peranakan Ongole dan Sapi Madura yang Dipotong di rumah Potong Hewan Pegirian Surabaya. Skripsi. Universitas Airlangga.
- Wibisono, FJ, Solfaine,R. 2015. Insiden Hewan Kurban Sebagai Vektor Penular Penyakit Cacing Hati (Fasciolosis) di Surabaya. Jurnal Kajian Veteriner Vol 3 No 2 Hal 139-146.
- Winarso A, Darmakusuma D, Urlas M, Sanam. 2018. Promosi Kesejahteraan Hewan dan Higiene Sanitasi dalam Penjualan Hewan Kurban di Kota Kupang. ARSHI Veterinary Letters Vol 2No 3 Hal 57-58.